Implantation de dispositif d'assistance ventriculaire gauche à flux continu sous ECMO

G. Lebreton[1]*, M. Pozzi[1], P. Léger[1], M. Niculescu[1], R. Makri[1], E. Barreda[1], M. Laali[1], C. D'Alessandro[1], C. Mastroiani[1], A. Pavie[1], P. Leprince[1]

Mots clés : assistance circulatoire, chirurgie de l'insuffisance cardiaque, ECMO, dispositifs d'assistance ventriculaire gauche.

RÉSUMÉ

Objectifs : l'implantation d'un dispositif d'assistance ventriculaire gauche (LVAD) requiert une préservation relative de la fonction ventriculaire droite dont le management est souvent délicat. Nous décrivons, à propos de 9 patients, une technique d'implantation des LVAD sous ECMO utilisée dans notre service, qui simplifie ces implantations.

Méthode : de mars 2009 à mars 2010, 15 assistances monoventriculaires gauches (LVAD) ont été implantées dans notre service, et 9 (7 Heartmate II, 1 Jarvik 2000, 1 Heartware) l'ont été sous assistance circulatoire de type ECMO. Nous avons analysé les suites postopératoires de ces patients, notamment en termes d'assistance postopératoire pour dysfonction ventriculaire droite.

Résultats : parmi ces 9 patients, 6 étaient déjà assistés par ECMO pour choc cardiogénique avant l'implantation du LVAD (« bridge to bridge »). Chez 3 autres patients, l'implantation du LVAD a été réalisée sous ECMO de principe. Trois patients ont nécessité de prolonger l'assistance par ECMO après l'implantation du LVAD en raison d'une défaillance ventriculaire droite. Cette défaillance a régressé en quelques jours, ce qui a permis le sevrage de l'ECMO chez ces 3 patients.

Conclusion : le LVAD a montré son efficacité dans la prise en charge de l'insuffisance cardiaque terminale. Toutefois, la gestion de la fonction ventriculaire droite lors de son implantation reste délicate. La technique que nous décrivons, en permettant une mise en charge progressive du ventricule droit au démarrage du LVAD et une assistance temporaire en cas de défaillance précoce, simplifie la procédure d'implantation.

Keywords: circulatory assist devices, heart failure surgery, ECMO, left ventricle assist device.

ABSTRACT

Objective: continuous-flow left ventricle assist devices (LVADs) are used to manage patients with end-stage heart failure. Protection of right ventricular (RV) function is important during LVAD implantation, but sometimes patients require temporary RV support. We describe the technique of LVAD implantation under ECMO we use in our center, about 9 patients. This technique allows soft loading of the right ventricle once LVAD is started and even short term RV support if required.

Methods: between March 2009 and March 2010, in 9 of the 15 LVADs implanted in our center, implantation was performed on peripheral ECMO.

Results: among these nine patients, six were already receiving ECMO-assistance for cardiogenic shock prior to LVAD implantation (bridge-to-bridge). In the other three patients LVAD implantation was performed under elective ECMO. Three patients required prolonged ECMO support after LVAD implantation due to RV failure; this regressed over a few days allowing ECMO weaning. One of these patients died from severe sepsis 7 days after weaning.

Conclusion: LVADs have proven performance and efficacy for the management of end-stage heart failure. However, LVAD implantation remains difficult in terms of RV function, especially when weaning from CPB. Use of ECMO during LVAD implantation simplifies the procedure, particularly the management of RV function.

1. INTRODUCTION

Les dispositifs d'assistance ventriculaire gauche mécanique à flux continu font désormais partie de l'arsenal thérapeutique de prise en charge des patients en insuffisance cardiaque terminale, en attente d'une transplantation (bridge to transplantation), de récupération (bridge to recovery) ou de façon définitive (destination therapy). En effet, ces dispositifs ont montré d'une part leur durabilité et leur fiabilité et d'autre part un bénéfice en termes de survie [1] et de qualité de vie [2]. Certains patients en choc cardiogénique nécessitent la mise en place d'une assistance par ECMO en urgence et requièrent secondairement d'être assistés par LVAD (bridge to bridge) [3].

L'usage d'un dispositif d'assistance ventriculaire gauche (LVAD) requiert une préservation relative de la fonction ventriculaire droite. Lors de l'implantation du LVAD, le management de la fonction ventriculaire droite est souvent délicat et impose parfois le recours à une assistance temporaire de type ECMO.

Nous décrivons ici la technique d'implantation des LVAD sous ECMO utilisée dans notre centre.

1. Service de chirurgie cardiaque, groupe hospitalier Pitié-Salpêtrière, Paris, France.
* Auteur correspondant.

Tableau 1. Liste des abréviations et acronymes.

Abréviation ou acronyme	Signification
CEC	Circulation extracorporelle
ETO	Échocardiographie transœsophagienne
ECMO	Extracorporeal Membrane Oxygenation
FEVG	Fraction d'éjection ventriculaire gauche
Fr	French
LVAD	Left Ventricle Assist Device
PAP	Pression artérielle pulmonaire

Tableau 2. Caractéristiques de la population.

Âge (ans)	51 [41-70]
Sexe	
– femme	1
– hommes	8
Cardiopathies	
– ischémiques	6
– dilatées	3
FEVG (%)	18 [8-25]
PAP moyenne (mmHg)	37 [29-46]

2. PATIENTS ET MÉTHODE

2.1. Population [tableau 2]

Entre mars 2009 et mars 2010, 15 assistances monoventriculaires gauches (LVAD) ont été implantées dans notre centre, et 9 l'ont été sous assistance circulatoire de type ECMO.
Sept LVAD étaient des Heartmate II (Thoratec), 1 était un Jarvik 2000 et 1 était un Heartware. Nous avons analysé les suites postopératoires de ces patients, notamment en termes d'assistance postopératoire pour dysfonction ventriculaire droite.

2.2. Assistance circulatoire temporaire par ECMO

Le circuit utilisé est composé d'un « tubing » en polyvinyl chloride, d'un oxygénateur à membrane (Quadrox Bioline, Jostra-Maquet, Orléans, France), d'une pompe centrifuge (Rotaflow, Jostra-Maquet, Orléans, France) et de canules artérielle (16-20 Fr) et veineuse (24-28 Fr) fémorales (Biomedicus Carmeda, Medtronic, Boulogne-Billancourt, France). Les vaisseaux fémoraux sont abordés chirurgicalement par une incision cutanée transversale. Après confection de bourses au prolène 5/0 sur les vaisseaux, ceux-ci sont cathétérisés. La canule veineuse puis la canule artérielle sont introduites par la technique de Seldinger. La canule veineuse est positionnée dans l'oreillette droite, et la canule artérielle dans l'artère iliaque primitive. Un mélangeur air/oxygène (Sechrist Industries, Anaheim, États-Unis) est utilisé pour ventiler l'oxygénateur à membrane. Un dispositif de reperfusion du membre (cathéter de 5 Fr) est mis en place si le patient est assisté par ECMO en postopératoire, pour éviter la survenue d'une ischémie de membre.

2.3. Implantation du dispositif d'assistance ventriculaire gauche (LVAD)

Après sternotomie, nous procédons à l'aménagement de la cavité qui recevra le LVAD, ainsi qu'à la tunellisation du cable (driver) avant l'injection d'héparine, afin de limiter le saignement. Si le patient n'était pas déjà assisté par ECMO, nous procédons alors à son implantation.
Après péricardotomie, le tube d'éjection est anastomosé à l'aorte ascendante sur clampage latéral. Le cœur est ensuite luxé pour permettre la préparation de l'orifice d'implantation ventriculaire du LVAD (fixation de la collerette). À cœur battant, ou à cœur fibrillant (usage d'un fibrillateur externe), nous procédons à l'introduction de la canule d'admission dans le ventricule (en ayant pris soin d'occlure l'autre extrémité), et nous la solidarisons avec sa collerette de fixation.
La canule peut désormais être raccordée à la pompe du LVAD qui est alors mise en place dans sa cavité. Le tube d'éjection clampé peut être raccordé à la pompe. Après réalisation des purges de la pompe et du tube d'éjection, celui-ci est déclampé et le LVAD peut être démarré à une faible vitesse de rotation. Le LVAD assure alors une importante décharge gauche. Si la fonction ventriculaire droite est bonne, on baisse progressivement le débit de l'ECMO et l'on peut alors augmenter le nombre de tours et le débit du LVAD, sans risque de surcharger le ventricule droit, déchargé par l'ECMO [figure 1].
Après avoir implanté et mis en fonction le dispositif d'assistance ventriculaire gauche,

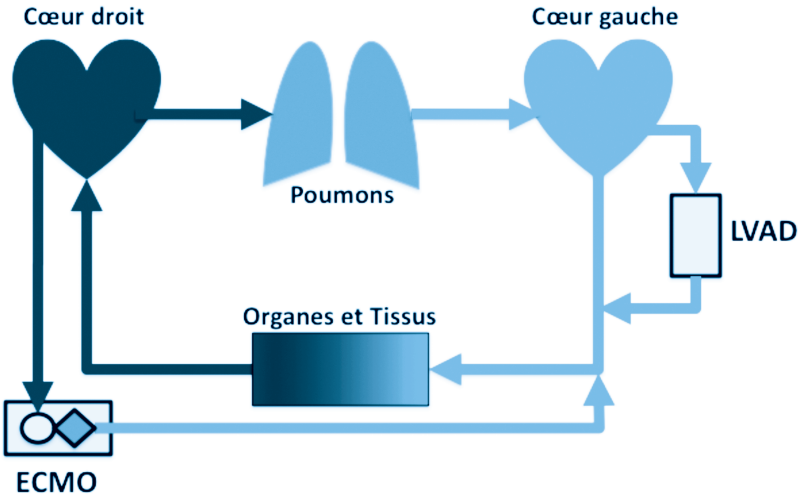

Figure 1. Schéma du montage d'assistance circulatoire double (ECMO + LVAD).

l'assistance par ECMO est poursuivie à environ 2 l/min, et l'héparine est antagonisée par injection de sulfate de protamine dose pour dose. Après réalisation d'une hémostase chirurgicale soigneuse, nous procédons à la fermeture du thorax.
L'usage d'une ECMO empêche le recours à des récupérateurs de sang utilisés en CEC, à moins d'utiliser des aspirateurs régulés en circuit clos (mini-CEC), et il convient donc d'être vigilant quant aux pertes sanguines. Pour cela, nous avons recours au Cell-Saver de façon systématique, et nous ne réalisons l'orifice d'implantation ventriculaire du LVAD qu'après avoir mis en place les points de fixation. L'impossibilité (relative) d'utiliser des aspirateurs récupérateurs de sang impose également d'être particulièrement précautionneux quant aux purges, dont l'échocardiographie transœsophagienne contrôle l'efficacité.

2.4. Sevrage de l'ECMO

Une fois l'hémostase réalisée et le thorax fermé, nous réalisons une tentative de sevrage de l'ECMO, guidée par les paramètres hémodynamiques, gazométriques et échocardiographiques. Si la fonction ventriculaire droite et l'hémodynamique sont bonnes, nous procédons à l'ablation de l'ECMO. En cas de dysfonction ventriculaire droite, l'ECMO est laissée à environ 2 à 3 l/min tandis que le réglage de la vitesse de rotation du LVAD est effectué sous contrôle ETO afin d'obtenir une décharge suffisante du ventricule gauche sans collaber les cavités ventriculaires. Cette assistance par ECMO sera poursuivie et son sevrage sera réévalué à distance en réanimation, sous contrôle échocardiographique transœsophagien et monitorage hémodynamique et gazométrique.

3. RÉSULTATS [tableau 3]

Parmi les 9 patients présentés, 6 étaient déjà assistés par ECMO pour choc cardiogénique avant l'implantation de l'assistance monoventriculaire gauche (« bridge to bridge »). Chez 3 autres patients, l'implantation du LVAD a été réalisée sous ECMO de principe.

Trois patients ont nécessité de prolonger l'assistance par ECMO après l'implantation du LVAD, en raison d'une défaillance ventriculaire droite. Cette défaillance a régressé en quelques jours, ce qui a permis le sevrage de l'ECMO chez ces 3 patients.

4. DISCUSSION

Le principal problème posé par l'implantation d'un dispositif d'assistance ventriculaire gauche (LVAD) est celui de la fonction ventriculaire droite. Cette dernière doit être préservée pour pouvoir assurer un débit droit adapté au débit du LVAD. Les effets d'une assistance ventriculaire gauche sur la fonction ventriculaire droite sont complexes et encore assez mal connus, ce qui rend difficiles le sevrage de la CEC et la réanimation après implantation d'un LVAD.
Si les dispositifs LVAD à flux continu axial semblent également avoir un effet bénéfique sur la fonction droite [4], la mise sous assistance de type LVAD peut démasquer une dysfonction ventriculaire droite [5]. En effet, avant implantation du LVAD, le débit assuré par le cœur droit est modeste puisque limité par la défaillance gauche. Aussi, s'il existe une défaillance droite, celle-ci peut être masquée par la défaillance gauche, et se démasquer après implantation du LVAD. Dans cette situation, le sevrage de CEC est difficile, voire impossible, et peut faire appel, au moins transitoirement, à une assistance de type ECMO.
L'usage de l'ECMO pour l'implantation du LVAD permet de simplifier selon nous la gestion de la fonction ventriculaire droite postimplantation. L'ECMO assure la décharge du ventricule droit [figure 1] si le nombre de tours imposé au LVAD dépasse les capacités du cœur droit. Les réglages du LVAD peuvent de la sorte s'effectuer sans se préoccuper de la fonction ventriculaire droite. Ceci simplifie la réanimation et le sevrage de la CEC postimplantation, et permet de se consacrer alors à l'hémostase, facilitée par l'usage de sulfate de protamine, qu'autorise une assistance par ECMO.

Tableau 3. Temps d'assistance par ECMO, pré et post-implantation de LVAD.

Patient n°	Âge (ans)	LVAD (dispositif)	Durée d'assistance par ECMO préopératoire (jours)	Durée d'assistance par ECMO postopératoire (jours)
1	70	Jarvik 2000	1	5
2	54	Heartmate II	7	0
3	47	Heartmate II	0	0
4	40	Heartmate II	0	0
5	64	Heartmate II	6	0
6	45	Heartmate II	0	0
7	48	Heartware	0	0
8	43	Heartmate II	13	8
9	48	Heartmate II	11	1

La technique que nous décrivons simplifie la problématique du sevrage de la circulation extracorporelle et de la gestion de la fonction ventriculaire droite, en dissociant littéralement l'implantation du LVAD du sevrage de la CEC (et donc le management de la fonction ventriculaire droite). En différant le sevrage de la CEC, et donc la problématique de la fonction ventriculaire droite, cette technique offre l'avantage d'une remise en charge progressive du cœur droit qui permet probablement des phénomènes d'auto-adaptation. Elle offre, de plus, l'avantage de permettre une assistance postopératoire temporaire par un seul abord périphérique en cas de dysfonction ventriculaire droite postopératoire, démasquée par l'implantation du LVAD.

Enfin, les patients en état de choc cardiogénique sont parfois assistés en urgence par ECMO en première intention, en attente de récupération, de transplantation, ou d'assistance mécanique de longue durée (« bridge to bridge »). Dans ce dernier cas, l'usage de l'ECMO pour l'implantation du LVAD permet de limiter les abords vasculaires et offre un gain de temps.

Cette attitude a ses limites. Elle nécessite d'éliminer au préalable un foramen ovale perméable. Cependant, si une chirurgie endocavitaire est nécessaire, on peut connecter les canules à une CEC conventionnelle/miniCEC puis, en fin d'implantation, les reconnecter à une ECMO si la fonction droite le nécessite.

5. CONCLUSION

Les dispositifs d'assistance ventriculaire gauche (LVAD) ont montré leur performance et leur efficacité, et font désormais partie intégrante de l'arsenal thérapeutique de prise en charge des insuffisances cardiaques terminales. L'implantation des LVAD reste délicate en termes de fonction ventriculaire droite, principalement lors du sevrage de la CEC et lors de la réanimation postopératoire. La technique que nous décrivons, en permettant une mise en charge progressive du ventricule droit au démarrage du LVAD et une assistance temporaire en cas de défaillance précoce, simplifie la procédure d'implantation.

RÉFÉRENCES

1. **Rose EA, Gelijns AC, Moskowitz AJ et al.** Long-term mechanical left ventricular assistance for end-stage heart failure. N Engl J Med 2001 ; 345 : 1435-43.
2. **Allen JG, Weiss ES, Schaffer JM et al.** Quality of Life and Functional Status in Patients Surviving 12 Months After Left Ventricular Assist Device Implantation. J Heart Lung Transplant 2010 ; 29 : 278-85. Epub 2009 Oct 17.
3. **Scherer M, Moritz A, Martens S.** The use of extracorporeal membrane oxygenation in patients with therapy refractory cardiogenic shock as a bridge to implantable left ventricular assist device and perioperative right heart support. J Artif Organs 2009 ; 12 : 160-5.
4. **Lee S, Kamdar F, Madlon-Kay R et al.** Effects of the HeartMate II continuous-flow left ventricular assist device on right ventricular function. J Heart Lung Transplant 2010 ; 29 : 209-15.
5. **Patel ND, Weiss ES, Schaffer J et al.** Right heart dysfunction after left ventricular assist device implantation: a comparison of the pulsatile HeartMate I and axial-flow HeartMate II devices. Ann Thorac Surg 2008 ; 86 : 832-40 ; discussion : 40.